漢方薬による腸間膜静脈硬化症

監 修
福岡大学筑紫病院 消化器内科 教授　松井敏幸
JR大阪鉄道病院 消化器内科 部長　清水誠治

漢方薬の長期服用による腸間膜静脈硬化症については近年多くの報告がなされている。2013年に厚生労働科学研究費補助金難治性疾患等克服研究事業（難治性疾患克服研究事業）「腸管希少難病群の疫学、病態、診断、治療の相同性と相違性から見た包括的研究」班（研究代表者：日比紀文）による「腸間膜静脈硬化症」全国調査がなされ、このほど分析結果が報告された。本資料は分担研究報告書を基に情報を整理し、リーフレットとしてまとめた腸間膜静脈硬化症に関する最新情報であり、処方される先生方においては診療の参考とされたい。

●疾患概念

腸間膜静脈硬化症（mesenteric phlebosclerosis）は、大腸壁内から腸間膜の静脈に石灰化が生じ、静脈還流の障害によって、腸管の慢性虚血性変化をきたす疾患であり、静脈硬化性大腸炎（phlebosclerotic colitis）とも呼ばれる。近年サンシシを含有する漢方薬の長期服用が原因の一つとして注目されている。

●原因

漢方薬、特にサンシシがその原因の一つとする多くの報告がなされている。サンシシ中のゲニポシドが大腸の腸内細菌によって加水分解され、生成されたゲニピンが大腸から吸収されて腸間膜静脈を通って肝臓に到達する間に、アミノ酸やたんぱく質と反応し、青色色素を形成するとともに、腸間膜静脈壁の線維性肥厚・石灰化を引き起こし、血流を鬱滞させ、腸管壁の浮腫、線維化、石灰化、腸管狭窄を起こすと考えられている。漢方薬の服用歴のない症例もあり、その他の要因として、環境要因や遺伝的要因、合併疾患との関係性や免疫異常の関与など、様々な考察がなされているが、現在のところ漢方薬（サンシシ）以外に関連性が強く示唆される報告はない。

●症状

主に腹痛（右側）、下痢、悪心・嘔吐が認められるが、無症状（便潜血陽性を含む）の症例もある。また、症状の重いものではイレウスを呈する場合もある。

●診断 特徴的画像所見、組織学的所見から診断される。

＜大腸内視鏡＞　**右側結腸を中心とした粘膜の色調変化（暗紫色、青銅色など）**、浮腫、血管透見消失、半月襞の腫大、伸展不良、管腔狭小、びらん・潰瘍など

＜注腸X線＞　ハウストラ消失、拇指圧痕像、管腔狭小化、辺縁の鋸歯状変化、硬化像、粘膜粗慥、バリウム斑など

＜単純X線/CT＞　右側結腸を中心とした**大腸壁あるいは腸間膜静脈に沿った線状, 点状の石灰化**

＜病理組織＞　**静脈壁の著明な線維性肥厚と石灰化、粘膜固有層の著明な膠原線維の血管周囲性沈着、粘膜下層の高度の線維化**など

診断上の注意

手術例では病理組織所見が根拠となる。臨床的には特徴的な内視鏡所見と生検所見、あるいは内視鏡所見とCTによる腸管壁や腸間膜静脈の石灰化が確認できた場合に本症と診断されるのが通例である。

【腸間膜静脈硬化症の典型画像】

注腸Ｘ線

右側結腸に軽度の拇指圧痕様変化と浮腫、類円形の潰瘍形成（矢印）を認める。

出典：西村　拓　他、胃と腸、2009、44、191-205.より改変

CT

盲腸から横行結腸にかけて腸管壁の肥厚と周囲の脂肪織濃度の上昇を認め、腸管周囲の静脈の石灰化（矢印）を伴う。

出典：大津健聖　他、胃と腸、2013、48、1753-1760.

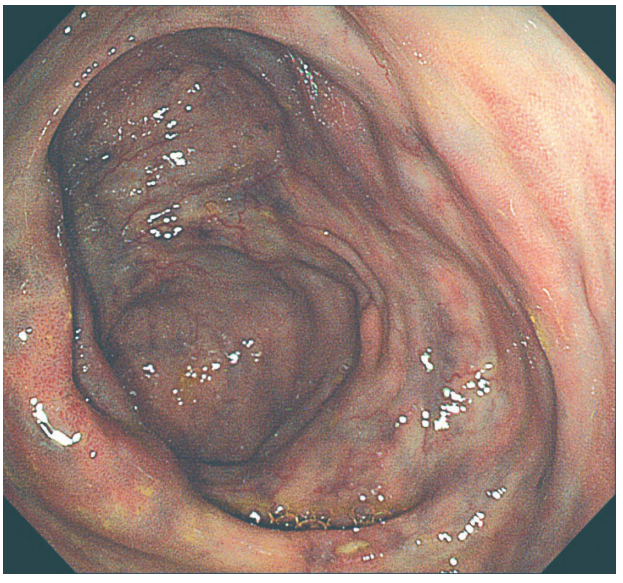

内視鏡

盲腸、粘膜は青銅色の色調変化を認め、拡張した静脈と発赤粘膜が散在し一部びらんを伴う。

出典：大津健聖　他、胃と腸、2013、48、1753-1760.

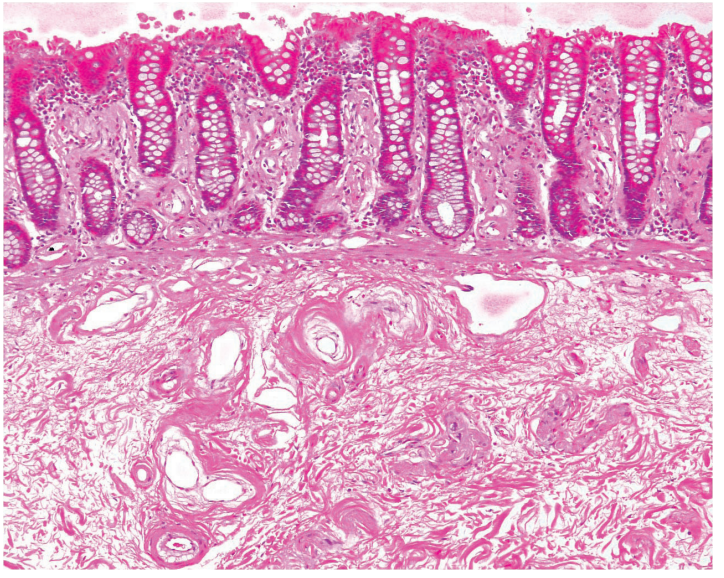

組織所見

結腸粘膜深層から粘膜下層にかけて著明な線維化がみられる。

出典：大津健聖、腸間膜静脈硬化症.　胃と腸アトラスⅡ 下部消化管（八尾恒良監修）、第2版、p537、医学書院、2014

【疾患の実態】全国実態調査結果（調査事例 222 例）

＜患者年齢・性別＞

26～89歳（平均63.8歳）

男性78例、女性144例（1：1.8）

＜症状＞

主な症状は、腹痛、下痢、腹部膨満、イレウスであるが、無症状（便潜血陽性を含む）症例も2割程度

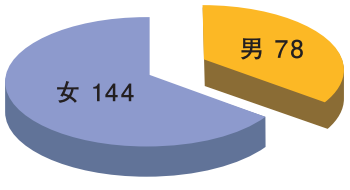

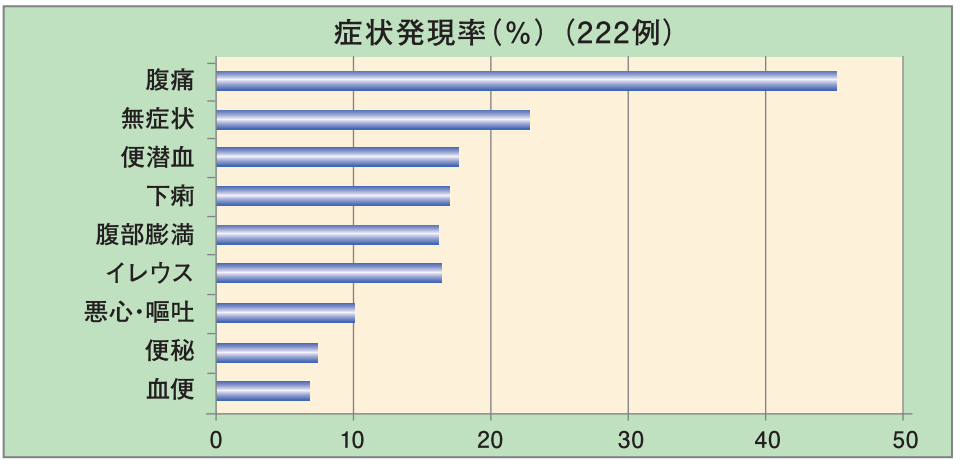

＜内視鏡所見＞

病変分布：終末回腸から直腸に及ぶが、中心は右側結腸で上行結腸（100%）から直腸にかけて頻度は減少

所見：色調異常（98.5%）、浮腫（71.4%）、びらん・潰瘍（60.2%）、狭窄（17.9%）

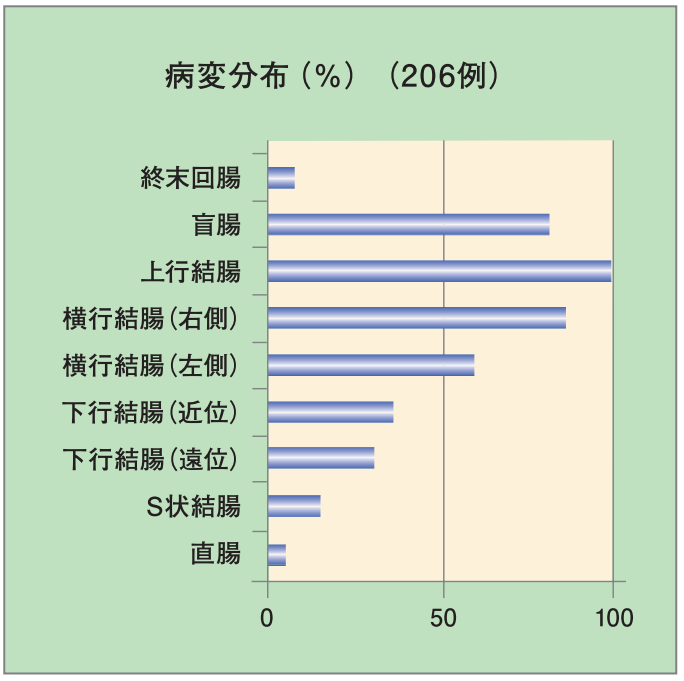

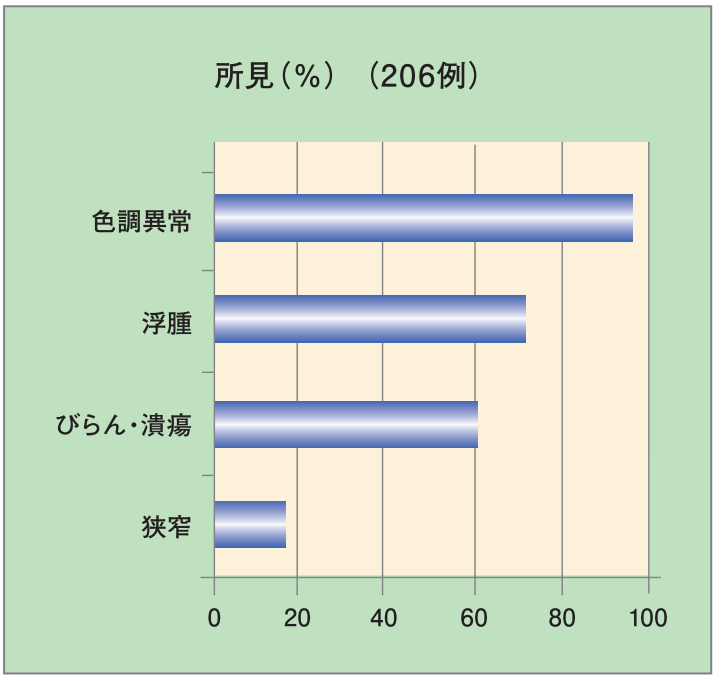

＜CT所見＞ 大腸壁あるいは腸間膜静脈に沿った線状、点状の石灰化（91.2%）

＜漢方薬の服用歴＞ 漢方薬服用歴の有る患者は147例（87.0%）、そのうちサンシシ含有漢方薬の服用患者は119例（81.0%）

＜サンシシ含有漢方薬の服用期間＞ 平均13.6年、5年以上92.6%、10年以上69.5%の患者が服用

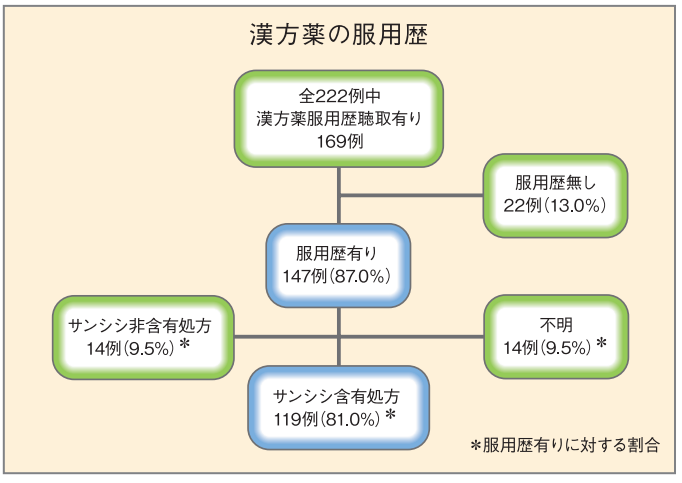

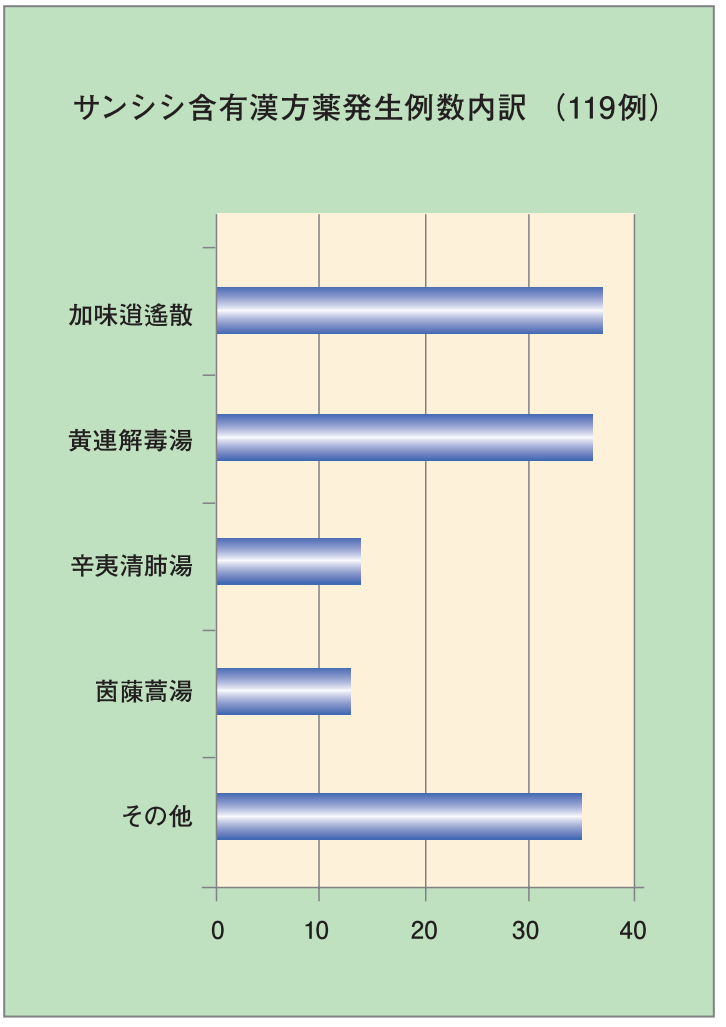

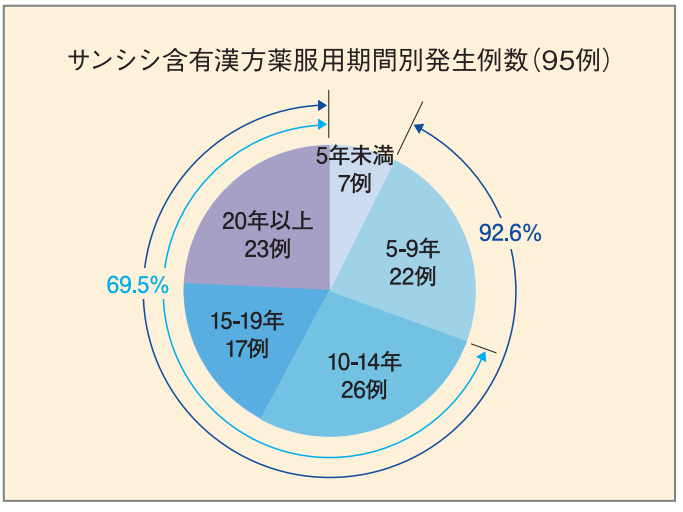

【対処・処置法】

①サンシシあるいはサンシシ含有漢方薬を長期間服用中の患者には注意：患者の87%は漢方薬を服用、そのうち81%はサンシシ含有漢方薬を服用、サンシシ含有漢方薬服用患者の92.6%の患者が5年以上の服用期間

②初期症状あるいは便潜血陽性等の徴候をみのがさない：原因不明の腹痛（特に右側）、下痢、腹部膨満、イレウス、悪心・嘔吐、便秘等の出現あるいは便潜血陽性（無症状）などの場合には、専門医受診を指導

③診断のため、大腸内視鏡検査（生検を含む）、ＣＴ検査の実施：腸管粘膜色調異常（大腸内視鏡）、腸管壁・腸間膜静脈の石灰化（CT検査）、静脈壁石灰化・粘膜固有層の膠原線維増加（病理組織学的検査）

④確定診断がついた場合には漢方薬の投与を中止：薬剤投与中止後、経過観察あるいは薬物治療（抗凝固薬等）
但し、イレウスや繰り返す重度の腹痛を呈する場合は腸管切除の考慮も必要

【予後】

概して予後良好で、自覚症状は改善するが、線維化・石灰化等の回復には長期間が必要
また、手術例においては漢方薬中止により、経過は順調に推移

腸間膜静脈硬化症「使用上の注意」（該当箇所抜粋）

【医療用】

重要な基本的注意

サンシシ含有製剤の長期投与（多くは5年以上）により、大腸の色調異常、浮腫、びらん、潰瘍、狭窄を伴う腸間膜静脈硬化症があらわれるおそれがある。長期投与する場合にあっては、定期的にCT、大腸内視鏡等の検査を行うことが望ましい。

副作用

重大な副作用

腸間膜静脈硬化症：長期投与により、腸間膜静脈硬化症があらわれることがある。腹痛、下痢、便秘、腹部膨満等が繰り返しあらわれた場合、又は便潜血陽性になった場合には投与を中止し、CT、大腸内視鏡等の検査を実施するとともに、適切な処置を行うこと。なお、腸管切除術に至った症例も報告されている。

【一般用】

相談すること

・まれに下記の重篤な症状が起こることがある。その場合は直ちに医師の診療を受けること。

症状の名称	症　状
腸間膜静脈硬化症	長期服用により、腹痛、下痢、便秘、腹部膨満等が繰り返しあらわれる。

・長期連用する場合には、医師、薬剤師又は登録販売者に相談すること

対象：【医療用】生薬サンシシ、茵蔯蒿湯、温清飲、黄連解毒湯、加味帰脾湯、加味逍遙散、荊芥連翹湯、五淋散、柴胡清肝湯、梔子柏皮湯、辛夷清肺湯、清上防風湯、清肺湯、防風通聖散、竜胆瀉肝湯

【一般用】サンシシ含有製剤（経口剤）

参考資料：
大津健聖, 松井敏幸・他. 漢方薬内服により発症した腸間膜静脈硬化症の臨床経過. 日本消化器病学会雑誌. 2014,111（1）, p.61-68.
清水誠治. 腸間膜静脈硬化症の実態に関する全国調査結果, 厚生労働科学研究費補助金難治性疾患等克服研究事業（難治性疾患克服研究事業）分担研究報告書.「腸管希少難病群の疫学、病態、診断、治療の相同性と相違性から見た包括的研究」（研究代表者：日比紀文）. 平成25年度総括研究報告書, 2014, p.91-93.
池田圭祐, 岩下明徳・他. 特集　血管関連の潰瘍性腸病変　Ⅱ血管変性（2）特発性腸間膜静脈硬化症.　INTESTINE. 2012,16（5）, p.447-452.

JKMA 日本漢方生薬製剤協会
〒103-0001 東京都中央区日本橋小伝馬町16-19
渡林日本橋ビル3階
http://www.nikkankyo.org/